Aus der chirurgischen Klinik zu Heidelberg.
(Direktor: Geh. Hofrat Prof. Dr. Narath.)

EIN
BEITRAG ZUR KENNTNIS
DER
TUMOREN DER BRANCHIOGENEN ORGANE DES MENSCHEN.
(STRUMA POSTBRANCHIALIS GETZOWA.)

INAUGURAL-DISSERTATION
ZUR
ERLANGUNG DER DOKTORWÜRDE
EINER
HOHEN MEDICINISCHEN FAKULTÄT
DER
RUPRECHT-KARLS-UNIVERSITÄT
ZU
HEIDELBERG

VORGELEGT VON

OTTO MÜHLHAEUSER.

TÜBINGEN
DRUCK VON H. LAUPP JR
1909.

Aus der chirurgischen Klinik zu Heidelberg.
(Direktor: Geh. Hofrat Prof. Dr. Narath.)

EIN BEITRAG ZUR KENNTNIS DER TUMOREN DER BRANCHIOGENEN ORGANE DES MENSCHEN.

(STRUMA POSTBRANCHIALIS GETZOWA.)

INAUGURAL-DISSERTATION

ZUR

ERLANGUNG DER DOKTORWÜRDE

EINER

HOHEN MEDICINISCHEN FAKULTÄT

DER

RUPRECHT-KARLS-UNIVERSITÄT

ZU

HEIDELBERG

VORGELEGT VON

OTTO MÜHLHAEUSER.

TÜBINGEN
DRUCK VON H. LAUPP JR
1909.

Gedruckt mit Genehmigung der medicinischen Fakultät der Universität Heidelberg. 1908.

Dekan:
Prof. Dr. **Ernst.**

Referent:
Geh. Hofrat Prof. Dr. **Narath.**

Die Dissertation erscheint gleichzeitig in den „Beiträgen zur klin. Chirurgie“ Bd. LXI Seite 767—783.

Meiner lieben Mutter

in Dankbarkeit gewidmet.

Digitized by the Internet Archive
in 2026

https://archive.org/details/IA40153309_0238

Sonderabzug aus **Beiträge zur klinischen Chirurgie.** LXI. Band. 3. Heft.

Ein grosses Interesse beanspruchen in der heutigen Medicin die sog. branchiogenen Organe des Menschen; es sind das alle jene Gebilde, die von Kiemendarmresten ihren Ursprung nehmen. Nicht weniger wie die Entwicklungsgeschichte und die normale Anatomie, beschäftigt sich heute mit ihnen die Physiologie, bes. die experimentelle, dann aber auch die pathologische Physiologie und die pathologische Anatomie. Einen kleinen Beitrag zu der Pathologie dieser Gebilde soll die vorliegende Arbeit liefern.

Bevor ich auf den der Arbeit zu Grunde liegenden Fall eingehe, ist es wohl nicht unangebracht, kurz den gegenwärtigen Stand unserer entwicklungsgeschichtlichen Kenntnisse über diese Gebilde zu skizzieren. Selbstverständlich ist auch auf diesem Gebiete die Forschung noch nicht abgeschlossen, einzelne Autoren stehen sich noch schroff gegenüber; ein Urteil über die Meinung der einzelnen Forscher kann ich mir noch nicht anmassen.

Nach Hertwig besteht der Körper der Wirbeltiere nach Abschluss der Keimblattbildung aus zwei einfachen, in einander gesteckten Röhren: aus dem inneren Darmrohr und dem durch die Leibeshöhle von ihm getrennten Rumpfrohr; ein jedes von ihnen wird aus mehreren der primitiven Zellschichten des Keimes gebildet. Das Darmrohr setzt sich aus 2 Epithelblättern zusammen, aus dem Darmdrüsenblatt und dem die epitheliale Auskleidung der Leibeshöhle liefernden visceralen Mittelblatt, beide von einander geschieden durch das um diese Zeit noch wenig entwickelte Mesenchym. Während sich nun in der Umgebung des Mundes die Mundbucht und die dieselbe begrenzenden Fortsätze bilden, treten unmittelbar hinter dem Kieferbogen mehrere Schlundspalten auf jeder Seite des Rumpfes auf; es bilden sich vom Epithel der Kopfdarmhöhle aus tiefe Aussackungen, die den Kieferbogen parallel an der seitlichen Schlundwand von oben nach unten verlaufen. Sie wachsen bis an die Oberfläche hervor, wo sie mit der Epidermis in Verbindung treten; diese senkt sich nun gleichfalls, der Berührungsstelle entsprechend, zu einer Furche ein, so dass man innere, tiefere Schlundtaschen und äussere mehr oberflächlichere Schlund- oder Kiemenfurchen unterscheiden kann. Die Substanzstreifen, die zwischen den einzelnen Schlundtaschen liegen, sind die häutigen Kiemen-, Schlund- oder Visceralbogen.

Aus dem von den Schlundspalten durchbrochenen Teil des Darmkanals nehmen zahlreiche drüsige Organe ihren Ursprung; entweder entstehen sie direkt aus dem Epithel der Darmwand, wie die Schilddrüse, die Lunge und der postbranchiale Körper (?), oder sie leiten sich vom Epithel der Schlundspalten her, wie die Thymus und die sog. Epithelkörperchen. Auf der Höhe des 2. Schlundbogens tritt eine mediale Ausstülpung der Kopfdarmhöhle auf mit epithelialer Auskleidung; diese Ausstülpung senkt sich tiefer und lässt so einen Kanal entstehen, welcher die terminale Anlage mit der ersten Bildungsstätte verbindet (Hypobranchialrinne, ductus thyreoglossus). Dieses Gebilde erfährt allmählich eine Abschnürung, und in dem so von seinem Mutterboden getrennten Schlauche erfolgt eine Epithelwucherung, woraus die allmählich sich sondernden Anlagen der Bläschen der Schilddrüse hervorgehen (Gegenbaur). Dies stellt die sog. mediale Schilddrüsenanlage dar.

Nach der Ansicht einiger Autoren beteiligt sich nun an der Entwicklung der Schilddrüse noch eine paarige, die sog. laterale Anlage. Diese entsteht aus dem Entoderm in der Gegend der letzten Schlundtasche oder hinter derselben, wo sich eine taschenartige Ausstülpung bildet (sie wird von manchen auch als rudimentäre 5. Tasche aufgefasst). Aus ihr geht später durch Abschnürung ein Bläschen hervor, das sich in ähnlicher Weise wie die Schilddrüse entwickelt; es bilden sich reichliche Epithelsprossen, die später durch Bindegewebe von einander getrennt werden und sich in einen Haufen von Bläschen umwandeln. Diese Anlage ist unter verschiedenen Namen bekannt (suprapericardialer,

postbranchialer, ultimobranchialer Körper). Nach Born und His verbinden sich nun diese Gebilde mit der vorderen Schilddrüsenanlage und produzieren typisches Schilddrüsengewebe. Hertwig dagegen schliesst sich in der neuesten Auflage seines Lehrbuches (gegen früher) der Meinung Maurer's an: „Nach unserm heutigen Wissen müssen wir sagen, dass der postbranchiale Körper bei allen niederen Wirbeltieren 1. niemals Colloid bildet, 2. sich niemals mit der vorderen Schilddrüsenanlage verbindet.“ Erdheim kommt im Jahre 1904 zu dem Resultat, dass bei manchen Tieren die laterale Anlage sich als Cyste abschnüre und mit der medialen Anlage verschmelze; ein Rest dieser lateralen Anlage könne dann lange Zeit hindurch oder dauernd im Zentrum des Schilddrüsenseitenlappens als Cyste bestehen bleiben; sie entspräche dem „Zentralkanal der Schilddrüse“ von Prenant. In neuester Zeit schreibt Getzowa, dass man auf Grund der entwicklungsgeschichtlichen Thatsachen sagen könne, dass keiner der Autoren bewiesen hat, dass der postbranchiale Körper der Säugetiere Schilddrüsengewebe produciert.

Folgende 3 Meinungen stehen sich hinsichtlich des postbranchialen Körpers heute noch gegenüber:

1. er verbindet sich mit der medialen Anlage und bildet Schilddrüsenfollikel,

2. er bildet kein Schilddrüsengewebe und verschwindet spurlos.

3. er bildet kein Schilddrüsengewebe und persistiert als Cyste.

Die Epithelkörperchen (Kohn), von ihrem Entdecker Sandström Glandulae parathyreoideae genannt, entstehen aus Epithelresten gewöhnlich der 3. und 4. Kiemenspalte. An der 3. Kiemenspalte finden wir 2 Epithelhaufen, der obere ist die Anlage des Epk.[1]) III, der untere die Anlage der Hauptthymus. Dieselben Verhältnisse finden wir an der 4. Kiementasche: oben die Anlage des Epk. IV., unten die Anlage einer kleinen Thymus (Thymus-Metamer IV). Später wandern die Gebilde der 3. Tasche nach unten und kommen in definitivem Zustande tiefer zu liegen als die der 4. Tasche. Während dieser Wanderung trennen sich von der Hauptthymus verschiedene Läppchen ab und verwachsen mit dem Epk. III (Thymusläppchen III); beide liegen dann zusammen in der Gegend des unteren Schildrüsenpoles. Ebenso verwächst Epk. IV und Thymus-Metamer IV und liegt beim Menschen an der hinteren Fläche und in der Mitte der Höhe der Schilddrüsenlappen. Bei manchen Tieren, besonders bei Katzen und Kaninchen (Kohn) kommen die Derivate der 4. Tasche jedoch in die Schilddrüse zu liegen, indem sie von letzterer umschlossen werden.

Ueberhaupt hebt (Kohn) diese Eigenschaft der branchiogenen Organe hervor, untereinander oder mit andern Organen Verbindungen einzugehen. Verdun teilt diese Verbindungen ein in primäre und sekundäre, je nachdem sich ein branchiogenes Organ mit einem solchen ver-

1) Epk. = Epithelkörperchen.

bindet, das aus derselben Kiementasche stammt, oder mit einem solchen Organe, welches aus einer andern Kiemenfurche hervorgeht oder überhaupt nicht branchiogenen Ursprungs ist.

Ich hoffe, durch vorstehende entwicklungsgeschichtliche Skizze das Verständnis für die Beschreibung des Falles erleichtert zu haben.

S. H., 21 J., 5. IV. 06 Eintritt in die chirurg. Klinik zu Heidelberg.

Seit 10—11 Jahren besteht eine Kropfgeschwulst; der Kropf, der vorher nur langsam zunahm, ist seit 1 Jahre etwas schneller gewachsen. Seit 1/4 Jahr Atembeschwerden. Einreibungen mit Jodsalbe. Kropf ist in der Familie noch nicht vorgekommen.

Status: Im Abdomen keinerlei Druckempfindlichkeit, Urin kein Alb.

Lokalbefund: Am Hals rechts und links der Mittellinie je eine kleineigrosse, fluktuierende Kropfgeschwulst. Die grossen Gefässe verlaufen nach hinten von den Geschwülsten. Keine Gefässgeräusche auf den Geschwülsten hörbar. Ueber dem Manubr. sterni etwas Dämpfung.

7. IV. 06 Operation (Herr Dr. Arnsperger): Chloroformnarkose, später Aether, gut verlaufen. Die Cyste der l. Seite wird in typischer Weise enukleiert; der parenchymatöse Kropf des Mittellappens, der ziemlich weit substernal reicht, wird reseciert. Hierbei erfolgt eine stärkere Blutung, welche durch mehrfache Umstechungen gestillt werden muss. Danach wird mit Jodoformgaze tamponiert, ein Gummidrain eingelegt, einige Hautmuskelnähte und ein aseptischer Druckverband angelegt.

13. IV. Geringes Hämatom, sonst glatter Verlauf. — 14. IV. 06 Entlassung in häusliche Behandlung.

Eine histologische Untersuchung des Tumors wurde nicht gemacht, das Präparat selbst ist nicht mehr vorhanden.

3. VII. 07 Wiedereintritt. Bald nach der Entlassung fing die zurückgebliebene rechte Seite stärker an zu wachsen, verursachte geringe Atem-, nie Schluckbeschwerden.

Status: Sonst gesundes Mädchen. Rechterseits am Halse etwa kinderfaustgrosse Geschwulst von glatter Oberfläche, weicher Konsistenz; nur in dem vor der Luftröhre gelegenen Abschnitt ist eine rundliche, anscheinend fluktuierende, hühnereigrosse Geschwulst fühlbar (Cyste ?).

5. VII. 07 Operation (Herr Dr. Arnsperger): In ausgezeichneter Novokain-Lokalanästhesie 6 cm langer Hautschnitt in der alten querverlaufenden Narbe und Freilegung der kugeligen Geschwulst nach Beiseitedrängung der darüberliegenden Muskellagen. Der Tumor, der sich als ein vom weichen Strumagewebe vollständig abgekapselter Knoten erweist, wird enukleiert. Mässige Blutung, Hautnaht, Drainröhrchen. Glatte Heilung per primam. 12. VII. 07 Entlassung.

Den anatomischen Befund siehe S. 5.

13. II. 08 Wiedereintritt. Seit 2—3 Monaten ist auf der rechten Halsseite wieder ein Knoten aufgetreten, der konstant grösser wurde und

jetzt wieder Atembeschwerden macht. In den letzten Wochen ist er schneller gewachsen.

Status: Kräftiges Mädchen von blassem Aussehen, aber gutem Fettpolster. Nirgends Drüsenschwellungen. Abdomen normal, keine Schwellung. Nieren nicht schmerzhaft. Urin ohne pathologische Veränderungen. — Auf der r. Halsseite eine kleinapfelgrosse Schwellung, die aus verschiedenen Knoten besteht, im ganzen weich und elastisch ist, mit der Trachea verwachsen scheint, sonst aber gut beweglich ist. Die Gefässe laufen frei an der hinteren Cirkumferenz vorbei. Laryngoskopisch normales Bild, guter Glottisschluss.

14. II. 08 Operation (Herr Dr. Arnsperger): Bogenschnitt rechts. Der Strumaknoten ist ziemlich fest mit der Trachea verwachsen, so dass hier die Ablösung Schwierigkeiten macht. Die Vas. thyr. inf. werden abgebunden und reseciert. Am oberen Ende wird ein kleines, normal aussehendes Stück der Schilddrüse in Verbindung mit den oberen Gefässen zurückgelassen. Drainage, Naht der Muskeln und der Haut.

Die ersten 3 Tage geringe Temperatursteigerung und ziemlich starke Sekretion. Stimme laut, nicht belegt. Am 5. Tag Nähte entfernt. Am 7. Tag (21. II. 08) in häusliche Behandlung mit kleiner, kaum noch secernierender Wunde entlassen. Seitdem ist Pat. von Recidiven frei geblieben.

Beschreibung der Präparate:

Das erste Recidiv erwies sich als ein etwa hühnereigrosser Knoten von mässig derber Konsistenz und fast ganz glatter Oberfläche (nur an einigen Stellen waren leichte, flache Prominenzen), umgeben von einer dünnen Kapsel; die Schnittfläche war grauweisslich, sehr feinkörnig. Im Centrum fand sich eine kleine Hämorrhagie.

Ein Stück des Tumors bekam ich, in Formol gehärtet, zur Bearbeitung überwiesen; es wurde von mir in Celloidin eingebettet. Die Schnitte wurden gefärbt mit Hämatoxylin-Eosin und nach van Gieson.

Schon mit der Lupe kann man deutlich die rot gefärbte Kapsel unterscheiden, die 1—1½ mm dick ist; das Innere des Knotens selbst zeigt sich zusammengesetzt aus dunkleren und helleren Feldern: erstere nehmen die ganze Peripherie, letztere mehr das Centrum ein, das ein fast spongiöses Aussehen hat. Doch kommen hiervon nach beiden Richtungen hin Abweichungen vor; sehr oft finden sich hellere Felder in dunkle eingeschlossen und umgekehrt. Auch sind keineswegs beide Partien scharf gegeneinander abgesetzt, so dass Uebergänge bestehen.

Unter dem Mikroskop sieht man nun, dass die Kapsel aus 2 Teilen zusammengesetzt ist (Taf. XIV, Fig. 1); der äussere Teil enthält wenig faseriges Bindegewebe, in das typisches Strumagewebe mit reichlichem Colloid eingelagert ist. Das Epithel ist durchweg einschichtig, niedrig, wie abgeplattet: die einzelnen Lumina sind klein und liegen dicht nebeneinander. Das ganze Strumagewebe macht den Eindruck,

als ob es komprimiert wäre. Das Colloid füllt grösstenteils die ganzen Lumina aus, an manchen Stellen ist es deutlich vakuolär. Zwischen den einzelnen Lumina sind zahlreiche Blutungen, stellenweise kleinzellige Infiltration. Der innere Teil der Kapsel, der deutlich gegen den äusseren abgesetzt ist, ist ausgezeichnet durch derbe bindegewebige Faserzüge; in ihm sind nur wenige kleine, colloidhaltige Lumina. An einigen Stellen findet man sehr starke kleinzellige Infiltration. Hämorrhagien nur in geringerem Maasse, ausserdem zahlreiche Durchschnitte durch weite, dünnwandige, mit roten Blutkörperchen ausgefüllte Gefässe.

Die Infiltration erstreckt sich an einigen Stellen auch in das von der Kapsel umschlossene Gewebe. Dieses Gewebe überrascht nun durch ein Bild von durchweg gleichartig gebauten Zellen (Taf. XV, Fig. 1). Es sind grosse Zellen, deren Zellgrenzen bei starker Vergrösserung als dunkle Linien deutlich sichtbar sind; nur an wenigen Stellen, wo die Zellen ganz dicht stehen, sind die Grenzen nicht zu unterscheiden. Auffallend ist die durchaus gleichmässige Beschaffenheit des Protoplasmas: der Zellleib ist vollständig gekörnt, und zwar grob gekörnt, so dass die ganze Zelle mit dicken, dichtstehenden, blaurötlichen Granulis ausgefüllt ist. Die Kerne sind zum Teil rund, zum Teil unregelmässig gestaltet (vielleicht Degenerationserscheinungen), ausserordentlich chromatinreich, oft mit deutlichem Kernkörperchen; Mitosen konnte ich nicht feststellen. Die Kerne sind im Verhältnis zu der Grösse der Zelle eher klein zu nennen. Diese Zellen sind nun zu einzelnen Zellkomplexen organisiert von verschiedener Form, z. T. zu rundlichen Haufen, besonders in den medialen Partien, z. T. zu mehr ovalen Haufen, länglichen Strängen, selbst polyedrischen Formen, besonders in der Peripherie. Man erkennt nun auch, dass in den Feldern, die makroskopisch als dunklere imponiert haben, die Zellgruppen dicht gedrängt stehen (Taf. XIV, Fig. 1, 2, Taf. XV, Fig. 1), während wir in den helleren Partien die Zellgruppen durch reichliches Zwischengewebe von einander getrennt finden (Taf. XIV, Fig. 3 und Taf. XV, Fig. 2). Die einzelnen Zellkomplexe bestehen aus Gruppen von 3—15 Zellen. An manchen Stellen findet man auch einzelne Zellen ausserhalb jeden Verbandes allein im Zwischengewebe liegen (wahrscheinlich nur scheinbar); hier kann man deutlich die Form der Zellen erkennen: sie sind rund oder oval, die Zellgrenzen teils gerade, teils rundlich; in den Strängen sind die Zellen mehr kubisch, manchmal fast cylindrisch. Besonders in den helleren Partien (Taf. XV, Fig. 2) haben sich die Zellen oft drüsenbläschenartig zusammengelegt, manchmal mit deutlichem Lumen: hier sind sie so angeordnet, dass sie aussen eine breite abgerundete Basis haben und sich nach innen zu kegeltörmig zuspitzen. An einzelnen Stellen fand ich in diesem Lumen Colloid (an einem Schnitt in ungefähr 6—8 Lumina), das sich durch seine rote Farbe deutlich von dem gleichmässig aussehenden Epithelgewebe abhebt.

Diese Zellkomplexe sind nun eingelagert in ein Septennetz, das über

den ganzen Schnitt hin miteinander zusammenzuhängen scheint, ein ausgesprochenes Netzwerk. Die Art des Netzwerkes entspricht natürlich der Anordnung der Alveolen: in den dichteren peripherischen Partien ist das Maschenwerk enger, im Centrum weiter und lockerer. Entsprechend ist auch die histologische Zusammensetzung des Stromas: Im Centrum (Taf. XIV, Fig. 3) finden wir reichliches Zwischengewebe von wenig faserigem, gequollenem, hyalinem Charakter, in ihm zahlreiche Kapillaren, mit deutlichem Lumen, das sehr oft mit roten Blutkörperchen ausgefüllt ist; oft finden wir auch Durchschnitte durch breitere Kapillaren und Gefässe. In den dichteren Feldern bestehen die Septen aus feinen Kapillaren, die oft nur aus einem Endothelrohr bestehen, das von dunklen, länglichen Kernen und nur vereinzelten dünnen, faserigen Zügen umgeben ist; grösstenteils ist ihr feines Lumen zu sehen, oft auch in ihm einzelne rote Blutkörperchen. Stark hervortretend sind an einigen Stellen Querschnitte durch grössere Gefässe, da das Septenwerk radiär auf dieselben angeordnet ist (Taf. XIV, Fig. 2), während das übrige Septenwerk teils senkrecht der Kapsel aufsitzt, teils regellos verläuft. An einzelnen Stellen vereinigen sich die Septen zu dichteren Zügen, die dann in fast senkrechter Richtung in die Kapsel einmünden. Oft findet man Längsschnitte durch breitere Kapillaren, die eine weite Strecke im Schnitt zwischen den Zellen verlaufen.

Aus einem Sudanpräparat geht hervor, dass die starke Granulierung nicht auf Fett beruht. Die Glykogenreaktion konnte ich leider nicht prüfen, da ich den Tumor in Formol gehärtet bekam.

Das zweite Recidiv zeigte sich aus verschiedenen, durch reichliches Bindegewebe von einander getrennten Knoten zusammengesetzt (Durchmesser 1/2—3 cm). Die Schnittfläche war braunrötlich, leicht gekörnt. Die einzelnen Knoten wurden von mir teils in Formol, teils in Alkohol gehärtet und in Celloidin eingebettet. Färbung mit Hämatoxylin—Eosin und nach van Gieson.

Die Schnitte zeigen nun ein recht verschiedenartiges Bild. Einmal finden wir kürzere oder längere, zum Teil sehr lange Schläuche, mit weitem Lumen, die teils gerade verlaufen, teils gewunden sind. Die Zellen, die grösstenteils deutlich von einander getrennt sind, bestehen aus hohem kubischen, oft ganz ausgesprochenem Cylinderepithel, besitzen einen homogenen, nicht granulierten, stark mit Eosin färbbaren Protoplasmaleib, runde oder ovale, oft selbst längliche Kerne; die runden sind mehr bläschenförmig, die andern sehr chromatinreich. Die Kerne liegen entweder in der Mitte oder basal, manchmal so dicht, dass sie sich berühren. An diesen Schläuchen finden wir nun einmal vereinzelte papillomatöse Bildungen, dann aber auch reichlich schlauchförmige Ausstülpungen: diese sind verschieden gross, besitzen teils ein Lumen oder nicht. Sehr oft finden wir kompakte Haufen von Zellen, die sich aber als Tangential- und Schiefschnitte erweisen. Sehr interessant sind die Bilder, wo ein

langgestreckter Schlauch durch das Epithel rosenkranzartig in 6 bis 8 und mehr Teile eingeschnürt wird; oft findet man am Ende dieses Schlauches ein Bläschen, das den Eindruck macht, als ob es diesen Abschnürungsprocess vom Mutterschlauch schon beendet hat. Die vorhin erwähnten schlauchartigen Ausstülpungen schnüren sich in einer Ebene ab, die senkrecht zur Längsrichtung des Schlauches steht: dieser Modus der Abschnürung ist der häufigere. Colloid finden wir in diesen Gebilden wenig; es ist dann mit Eosin schwach rosa gefärbt, füllt selten das ganze Lumen aus und ist nie homogen, sondern besteht aus einzelnen Kugeln, ist deutlich vakuolär. Die Schläuche mit cylinderartigem Epithel besitzen grösstenteils im Lumen einen deutlichen Colloidsaum. Das Bindegewebe ist verschieden entwickelt: an manchen Stellen ist es spärlich zwischen den einzelnen Schläuchen und fasst dieselben zu grösseren Gruppen zusammen, an manchen Stellen nimmt es weite Flächen ein, in denen ganz isoliert einzelne Schläuche sich befinden. Stellenweise finden wir weite Kapillaren, die mit roten Blutkörperchen ausgefüllt sind, ausserdem ausgedehnte Hämorrhagien zum Teil diffus, zum Teil in drüsenartige weite Lumina. Stellenweise finden wir das Blut so verändert, dass es dem rosaroten feinkörnigen oder homogenen Colloid ähnlich wird. Wird die Verteilung des Bindegewebes regelmässiger, so wird auch der Zelltypus ein anderer: wir finden weite und enge Lumina mit niedrigerem, kubischem, oft abgeplatteten, manchmal fast endothelartigem Epithel: das Protoplasma ist heller, ebenso der bläschenförmige Kern. Die Septen zwischen den einzelnen Alveolen bestehen nur aus wenig faserigem Bindegewebe; breitere Bindegewebszüge aber fassen die Alveolen zu Lobuli zusammen. Hier finden wir reichliches, homogenes, dunkelrotes, die Lumina grösstenteils ausfüllendes Colloid. Diese beiden Typen, die immer und überall einschichtiges Epithel zeigen, sind in allen Knötchen ziemlich gleichmässig vertreten.

An Flemmingpräparaten (vorher in Formol gehärtet), die mit Saffranin nachgefärbt wurden, zeigen sich alle Zellen mehr oder weniger mit kleinsten Fetttröpfchen erfüllt, die besonders den dem Lumen zugewandten Teil des Protoplasmas einnehmen. Glykogen (Jodreaktion und Best'sche Karminfärbung, Stückchen vorher in absolutem Alkohol gehärtet) konnte nirgends nachgewiesen werden. Nirgends auch fand sich eine Stelle, die an den Typus des ersten Recidivs erinnert hätte.

Was die histologische Einreihung des letzten Recidivs betrifft, entspricht dasselbe vollkommen der Struma nodosa parenchymatosa proliferans, an einzelnen Stellen papillomatosa. Dass sich hier reichlich Fett fand, ist ja nicht zu verwundern; Erdheim schreibt: „In jeder menschlichen Schilddrüse (mit Ausnahme des 1. Lebensmonates) sind am centralen, dem Lumen anliegenden Saume der

Epithelzellen regelmässig Körnchen zu finden, die aus einem ölsäurehaltigen Fett bestehen.

Schwieriger ist das erste Recidiv zu beurteilen. Beim ersten Blick in das Mikroskop wird man sofort an die Zellen der Nebennierenrinde, der Grawitz'schen Tumoren und der Hypernephrome erinnert. Ich selbst bekam ja auch den Tumor als hypernephroiden zur Bearbeitung übertragen. Es wäre dies nicht der erste Fall: schon Ulrich beschrieb z. B. 1895 einen Nebennierentumor in der Schilddrüse, der aber eine Metastase eines primären Tumors der Nebenniere selbst darstellte; dieser war in die Vena renalis eingebrochen, von hier wurden die Geschwulstpartikelchen in die Vena cava verschleppt und bildeten zuerst eine Lungenmetastase; von da aus erfolgte wohl erst die Metastasierung in die Schilddrüse. Doch, wollten wir wirklich den Tumor als hypernephroiden betrachten, haben wir durchaus keine klinischen Anhaltspunkte für einen primären Tumor. Robson stellte für Nebennierentumoren folgenden Symptomenkomplex auf: Schmerz auf der Schulterhöhe, Schmerz quer durch den Tumor und Bauch nach dem Kreuz ziehend, auffallende Abmagerung, nervöse Depression, Verdauungsstörungen, Fehlen von Harn- und Gallenblasensymptomen (von andern Autoren wird besonders Hämaturie erwähnt). Nun meint allerdings Pick, dass die Nebenniere einer Metastasierung fähig sei, ohne selbst erkrankt zu sein; er erinnert an ähnliche Befunde beim Chorionepitheliom und bei Knochenmetastasen von normalem Schilddrüsengewebe. Er erklärt dies so: „Durch Manasse ist direkte Bespülung des Nebennierenparenchyms durch den Blutstrom erwiesen. Beim Menschen ragen nach Manasse Zapfen von Nebennierengewebe direkt in Blutcapillaren und Venen hinein und man findet schon in der Norm vereinzelte Nebennierenzellen frei innerhalb der Blutgefässe. Bei der Nebenniere ist dabei ebenso wie bei der Schilddrüse die Wucherungsfähigkeit selbst kleinster Zellkomplexe erheblich". Auch Karl Alexander berichtet auf Grund seiner Untersuchungen, dass die rechte Nebenniere oft sehr nahe an die Vena cava inf. heranreiche und sogar sich mit ihren Zellen in die Adventitia derselben hineinsenke. Ueber diese Art der Tumorbildung bei der Schilddrüse berichtet 1902 Gierke in einer Arbeit aus dem Heidelberger pathologischen Institut. Er fand maligne Knochentumoren aus Schilddrüsengewebe bei nicht carcinomatös entarteter Schilddrüse und erklärt sich diesen Befund durch eine Verschleppung von normalen Drüsenzellen durch den Säftestrom

(Parenchymzellenembolie); er betont, dass dieser Vorgang nicht specifisch für maligne Geschwülste ist, sondern dass auf geringfügige Veranlassung oder Erkrankung hin alle möglichen Körperzellen, wie Leber-, Knochenmarks- und Placentarzellen in den Kreislauf gelangen und dort in irgendwelchen Capillaren festgehalten werden können. Diese verschleppten Zellen können entweder zu Grunde gehen oder, wenn sie der für uns noch unerklärliche Reiz trifft, zur Geschwulstbildung veranlasst werden.

Immerhin käme noch ein anderer Modus der Tumorbildung in Betracht, und zwar aus versprengten Resten der Nebenniere. Die Forschung über die Entwicklung der Nebenniere ist noch nicht abgeschlossen; sie wird teils vom Coelomepithel, teils von der Urniere, teils von der Vorniere abgeleitet. Hertwig nimmt an, dass die Rindensubstanz der Nebenniere, die ja allein für uns in Frage steht, dem Interrenalorgan der Selachier gleichzusetzen sei, das seinen Ursprung aus dem Epithel der Leibeshöhle nehme; von der Leibeshöhle selbst sagt Hertwig, dass sie noch bei den Selachiern bis in den Kopf hinein sich fortsetze. Nun wäre es also ganz gut denkbar, dass die Anlage der Nebenniere, die gewöhnlich von der Vorniere (die Vorniere erstreckt sich nach den neuen Untersuchungen über eine bedeutende Längsstrecke oft bis in die Nähe des Kopfes, sie hat ja auch ihren Namen von ihrer weit nach vorne befindlichen, dem Kopf benachbarten Lage) bis zur Kloake reicht, in atavistischer Weise sich bis in den Kopf erstreckt habe; bei Rückbildung dieser Anlage sind dann einige Reste geblieben, die entweder als versprengte Keime persistierten oder sich zu accessorischen Nebennieren ausbildeten, wie solche Marchand in der Nähe der Keimdrüse beschreibt, die oft Veranlassung zur Tumorbildung geben.

Aber auf Grund des histologischen Bildes müssen wir zu einem verneinenden Resultat kommen. Wir vermissen jene für die Nebennierenrinde typischen hellen, glasig durchscheinenden epithelialen Gebilde, die wie Pflanzenzellen aussehen, da ja unsere Zellen dicht mit Granulis übersät sind; wir vermissen die helle, bläschenförmige Kernsubstanz; wir vermissen die Anordnung der Zellen zu Reihen und Doppelreihen; wir vermissen den Fettgehalt der Zellen, der ja als konstantes Kriterium angesehen wird (allerdings erwähnt Pick, dass die Metastasen auch anaplastisch gebaut sein könnten und dann weder Fett noch Glykogen aufwiesen); wir vermissen die charakteristische Neigung des hypernephroiden Gewebes zur Durch-

mischung mit dem anstossenden Gewebe. Die Follikelbildung und besonders das Vorkommen von Colloid in einigen dieser Follikel bringt uns aber ganz von dem Gedanken eines Nebennierentumors ab: Ulrich betont ausdrücklich in seinem metastatischen Schilddrüsentumor, dass er nirgends colloide Substanz gefunden habe.

Die topographische Lage lässt uns nun in erster Linie an einen Epithelkörperchentumor denken. Der Tumor nähme dann seinen Ausgang entweder von einem inneren Epk. (ist ein inneres vorhanden, ist dies gewöhnlich das IV.) oder von verirrten Zellhaufen der Parathyreoidea, aus denen sich dann „Strumae aberratae parathyreoideae" entwickeln können. Nach Getzowa finden sich isolierte Zellhaufen der Parathyreoidea innerhalb der Schilddrüse überaus häufiger als zusammenhängende innere Epk. Nach der Einteilung der Epk. auf Grund der Epithelanordnung hätten wir teils den netzförmigen Typus: „das Epithel bildet schmälere und breitere Balken, zwischen denen reichlich gefässführende Septen verlaufen", teils den spongiösen; „regelmässiges Capillarnetz, in dessen Maschen meist runde, manchmal längliche Haufen von 5—30 Zellen sich finden: das Stroma ist spärlich, denn die weiten Capillaren bestehen nur aus Endothel, welches direkt den Epithelzellen aufliegt". (Man unterscheidet am Epk. ausserdem noch den ungegliederten und den lobulären Typus.) Doch sind die Zellen unseres Tumors wesentlich von denen der Epk. verschieden; leider kann hier der Glykogennachweis nicht zur Diagnose mitbenutzt werden.

Am Epk. unterscheidet man vier verschiedene Zellarten: a) grosse, wasserhelle Zellen mit scharfen, eosinroten Grenzlinien, aber ohne tingibles Protoplasma (Typus der Pflanzenzellen); „sie fehlen wahrscheinlich in keinem Epk.". b) rosarote Zellen mit feinkörnigem Protoplasma und dicker Zellmembran, c) die sog. oxyphilen Zellen oder Zellgruppen von Welsh: kleinere Zellen mit gleichmässig grob gekörntem, stark mit Eosin färbbarem Protoplasma, kleinem rundem, fast gleichmässig dunkelblauen Kern und rotgefärbten Grenzlinien, d) syncytiumähnliche Zellgruppen ohne Zellgrenzen mit dicht gelagerten Kernen.

Für unseren Tumor könnten wir wohl allein den Typus der oxyphilen Zellen verwerten, denn beide haben infolge der reichen Protoplasmagranulierung eine gewisse Aehnlichkeit. Die Zellen unseres Tumors sind aber bedeutend grösser, ebenso die Kerne: von den rosaroten unterscheiden sie sich durch die gleichmässige Granu-

lierung des Protoplasmas und durch die dunkelblauen Grenzlinien. Die wasserhellen Zellen fehlen vollständig, auch typische syncytiumähnliche Zellgruppen sind nicht zu finden. Wir werden also auch den Gedanken an einen Epithelkörperchentumor fallen lassen.

Der Gedanke, dass es sich vielleicht um einen Tumor der Glandula carotica handeln könne, ist meiner Ansicht nach ebenfalls abzulehnen: schon die topographische Lage spricht dagegen, man hätte irgend einen Zusammenhang mit der Carotis finden müssen. Auch sind diese Tumoren durchaus typische Peritheliome, deren Zellen allerdings zu meist rundlichen, oft auch länglichen Alveolen zusammengefasst sind; diese führen aber nie zur Bläschenbildung und produzieren nie Colloid. Ausserdem besitzen die Zellen keine Granulierung.

In neuester Zeit nun hat zuerst Getzowa einen Fall, dann Langhans 5 weitere Fälle beschrieben, denen ich nach meiner Ansicht den meinigen als sechsten anreihen kann und muss. Getzowa beschreibt ein strumöses Knötchen, Langhans 5 ausgesprochene Strumen, deren Aufbau durchaus der vorliegenden Struma entspricht; der eine Fall von Langhans wird noch dadurch dem meinigen ähnlicher, dass hier in einem gewöhnlichen Colloidstrumaknoten ein Geschwulstknoten eingeschlossen war; an der Peripherie befand sich ein $^1/_2$—1 mm breiter Saum von gewöhnlichem Colloidstrumagewebe. Als diesen Tumoren eigentümliche Merkmale werden von beiden hervorgehoben: Die Zellen sind grösser als die der Epk. und besitzen einen immer tingierten, nie wasserhellen Zellkörper. Die starke Färbbarkeit des Protoplasmas beruht auf dicht stehenden Granulis. „Diese grossen, protoplasmareichen Zellen habe ich im Epk. nie gesehen, und sie sind auch nie im specifischen Schilddrüsenparenchym gefunden worden.“ (Getzowa). Die Kerne sind verhältnismässig klein und mässig chromatenreich: zwischen den Zellen befinden sich wasserhelle Grenzlinien (ich sah diese Grenzen als dunkelblaue Streifen). Die Form der Zellen ist polyedrisch, sehr wechselnd. Die Alveolen, zu denen die Zellen angeordnet sind, sind teils runde Haufen, seltener Stränge; diese findet man besonders an der Peripherie, wo sie oft wie komprimiert erscheinen: die kleineren, dunkleren Kerne liegen dann dicht nebeneinander, die wasserhellen Zwischenräume sind nicht erkennbar. In einzelnen Alveolen sind Bläschen zu finden, stellenweise auch Luminabildung mit Colloid (mehr in der Mitte). Der Form der Zellnester und -Stränge entspricht das Strumagewebe, das ein sehr zartes, zusammenhängendes

Netz bildet, das nirgends eine Unterbrechung erleidet; die Maschen dieses Netzes bestehen aus einigen Fasern mit sparsamen, schmalen, langen, dunklen Kernen und hier und da ist ein langes, schmales, spaltförmiges, seltener rundes Lumen zu erkennen. Manchmal läuft ein solches Lumen auf eine längere Strecke in ziemlich gerader Richtung zwischen zwei Reihen von Zellnestern hin.

Das Stromanetz meines Tumors zeigt nun in zwei Punkten eine gewisse Verschiedenheit: 1) die mit wenig faserigem Bindegewebe versehenen Kapillaren weisen fast immer ein sichtbares Lumen auf, das gewöhnlich mit einigen roten Blutkörperchen ausgefüllt ist, und 2) im Zentrum ist das Zwischengewebe reichlicher, so dass an manchen Stellen die einzelnen Zellkomplexe weit auseinander liegen. Trotzdem glaube ich nicht fehlzugehen, wenn ich auf Grund der Grösse der Zellen, der starken gleichmässigen Granulierung und starken Tingierung des Protoplasmas, der dadurch bedingten Einförmigkeit des Bildes, der Zellanordnung den Tumor zu jenen Formen rechne, die Langhans als „grosszellige, kleinalveoläre Struma", Getzowa als „Strumapostbranchialis" bezeichnet.

S. Getzowa fand nämlich in atrophischen Schilddrüsen von Kretinen und Idioten eine buchtige Cyste, die sie als Rest des primären Lumens des postbranchialen Körpers ansieht (Centralkanal); diesem Kanal fand sie oft kleinere cystische Bildungen angeschlossen, in einem Falle fand sie in der gleichen topographischen Lage solide Zellhaufen und solche mit kleineren Lumina, die ihrer histologischen Struktur nach weder der Thyreoidea noch der Parathyreoidea angehören konnten. Sie hält dies für einen Rest des drüsigen Parenchyms des postbranchialen Körpers und den kleineren Cystenkomplex für die gleichen Gebilde mit cystischer Umwandlung. Den Centralkanal nennt sie postbranchiale Hauptcyste, die kleineren Cysten postbranchiale Nebencysten und die den letzteren entsprechenden Zellhaufen postbranchiale Zellenhaufen. Das Knötchen, das aus den grossen charakteristischen Zellen des postbranchialen Körpers bestand, brachte sie nun damit in genetischen Zusammenhang und nannte es „Struma postbranchialis". Auch unser Tumor zeigt in so hohem Masse die charakteristischen Eigentümlichkeiten dieser wenigen bis jetzt bekannten Fälle, dass wir ihn hier einreihen können. Wir kommen also zur Diagnose einer „Struma postbranchialis Getzowa".

Auch die klinischen Symptome, welche Kocher als für diese

Tumorart charakteristisch beschreibt, stimmen mit der pathologisch-anatomischen Diagnose überein: Kocher hebt hervor, dass die Entwicklung des derben, meist nicht sehr grossen, öfters unregelmässigen Tumors eine sehr schnelle ist (innerhalb 2—10 Monaten), dass der Tumor längere Zeit keine besonderen Beschwerden und niemals Schmerzen macht, dass die Erkrankung der Lymphdrüsen in den Hintergrund tritt, während die Hauptbeschwerden vom Primärtumor ausgehen (Druck auf die Trachea, Atembeschwerden). Als Prädilektionsstelle giebt Kocher die Isthmusgegend und das Unterhorn an.

Ganz kurz möchte ich noch die Frage nach der Colloidbildung in unserem Tumor berühren. Erdheim kommt zu dem Resultat, dass sich im Epk. des Menschen colloidführende Follikel erst vom 30. Jahre an finden; dieselben haben mit der Funktion nichts zu tun und seien bloss als Rückfall zu dem ursprünglichen Baue desselben anzusehen. Er begründet dies damit, dass Schilddrüse, Epk. und Hypophyse (und hier können wir auch den postbranchialen Körper einfügen) zu den rudimentären Organen in morphologischem und phylogenetischen Sinne gehören, die aber ihren ursprünglich einer äusseren Sekretion angepassten Bau in verschiedenem Grade eingebüsst haben. Von rudimentären Organen sei bekannt, dass sie beträchtlich variieren: diese Variation beziehe sich nicht allein auf den Grad der Ausbildung des Organs, sondern auch auf den Zeitpunkt, in dem dasselbe den Höhepunkt seiner Entwicklung erreiche. Daran erinnere das Epk., wenn bei demselben im 2. oder 3. Decennium die Tendenz zur Bildung von Follikeln auftrete, ohne dass die Möglichkeit der Sekretabfuhr da wäre. Er glaubt also den Grund für die Bildung colloidführender Bläschen im Epk. nicht in der Funktion, sondern in der phylogenetischen Entwicklung suchen zu müssen. Dasselbe gilt natürlich in gleichem Masse auch von unserm postbranchialen Körper und dem von ihm ausgehenden Tumor.

Was nun die Frage nach der eventuellen Malignität betrifft, so ist dieselbe etwas schwierig zu entscheiden. Auf Grund des pathologischen Bildes macht uns nämlich die Diagnose einer malignen Struma einige Schwierigkeiten: Nach Langhans müssen wir zwar das erste Recidiv als maligne bezeichnen, wenn wir auch nirgends, weder in irgendwelchen Organen, noch in Lymphdrüsen Metastasen nachweisen konnten; das zweite Recidiv aber zeigt durchaus einschichtiges Epithel, die hohen, stark mit Eosin

färbbaren Zellen mit den dicht gedrängten Kernen sind kein direkter Beweis für Malignität, sondern erklären nur das schnelle Wachstum. Nun ist aber an dem Satze Kocher's festzuhalten, dass man die Bösartigkeit eines Tumors nicht aus dem histologischen Verhalten beurteilen darf, sondern nur unter Berücksichtigung der klinischen Symptome. Und klinisch ist ja gewiss der Verdacht auf Malignität gegeben auf Grund der zweimaligen Recidivbildung und des von einem gewissen Zeitpunkt an stärker einsetzenden Wachstums. Kocher sagt: „Ein von einem bestimmten Zeitpunkt stärker einsetzendes Wachstum, zumal wenn es stetig fortschreitet, bildet den Hauptanhaltspunkt für die Diagnose einer bösartigen Geschwulst". Wir werden also unsern Tumor als maligne bezeichnen müssen. Wir müssen zugeben, dass wir in der Frage nach der Malignität gewisser Strumen nicht weiter gekommen sind wie Wölfler, der sagt: „Manche Adenome, besonders aber die proliferen Cysto-Adenome zeigen insofern eine gewisse Malignität, als sie leicht recidivieren, wenn sie exstirpiert werden und dabei ein wenn auch noch so kleiner Rest zurückgeblieben ist; gerade bei den Adenomen der Schilddrüse kommen wir nicht selten in die Lage, dieselben bereits für bösartige Neubildungen anzusehen, trotzdem ihr Bau sich nicht wesentlich von dem anderer gutartiger Adenome unterscheidet". Ganz ähnlich erweisen sich ja auch manche Fälle von Ovarialkystomen und die Adenome des Hodens, die auch, obgleich sie histologisch als Adenome aufzufassen sind, doch nach der Operation Recidive machen und sehr bedeutende Metastasen bilden können (Kocher).

Den Zusammenhang zwischen den drei Tumoren zu erörtern oder die Frage aufwerfen zu wollen, warum beim ersten Recidiv gerade die Reste des postbranchialen Körpers in Wucherung gerieten, ist wohl heute, wo wir über das Wesen und die Aetiologie der Geschwülste noch so wenig im Klaren sind, noch nicht an der Zeit. Vielleicht kann man sich die Entwicklung so vorstellen, dass nach Exstirpation der ersten Struma, die wahrscheinlich als fötales Adenom zu deuten ist (sie ist ja auch während der Pubertät entstanden), das übrige Schilddrüsengewebe vikariierend in Wucherung geriet, dass aber dieser uns noch unerklärliche Reiz auch die Reste des postbranchialen Körpers traf, die natürlich als embryonale Zellen das übrige Strumagewebe an innerer Wachstumsenergie übertrafen. Das übrige Strumagewebe wurde komprimiert. Nachdem aber dieser Knoten exstirpiert war, traf der Reiz uneingeschränkt das zurück-

gebliebene Schilddrüsengewebe, das nun in excessiver Weise zu wuchern anfing.

Bis jetzt ist die Zahl der bekannt gewordenen Fälle von „Struma postbranchialis“ recht gering; aber vielleicht folgen noch weitere Veröffentlichungen, so dass vielleicht der neue Begriff bald sein Fremdartiges verlieren wird. Sehr interessant erscheint mir in dieser Beziehung eine Stelle aus einem Aufsatze Marchand's über Befunde von accessorischen Nebennieren im Lig. latum 1883: „Abgesehen von dem entwicklungsgeschichtlichen Interesse ist diesem Befunde bis jetzt wohl kaum eine Bedeutung beizulegen. Indes kann sich eine solche vielleicht noch herausstellen, da, wie wir wissen, gerade von derartigen abgeschnürten Resten von Organen nicht selten Geschwulstbildungen ausgehen. Ich habe bis jetzt mich vergeblich bemüht, solche Produkte aufzufinden, welche auf jenen Ursprung zurückzuführen sein dürften. Es scheint vielmehr, dass diese kleinen abnormen Bildungen allmählich ganz verschwinden“. Wie viele derartige Tumoren sind bis heute bekannt geworden und wie geläufig ist uns der Begriff der Hypernephrome und der hypernephroiden Tumoren geworden! Vielleicht erringt sich durch weitere Veröffentlichungen auch der Begriff der Struma postbranchialis eine derartige Stellung in der Medicin.

Litteratur.

Alexander, C., Untersuchungen über die Nebennieren. Beiträge von Ziegler XI 1891. — Blum, Physiologie und Pathologie der Schilddrüse. Münch. med. Wochenschr. 1906. 1. Mai. (Bericht über 23. Kongress für innere Med.) — Bozzi, Untersuch. über die Schilddrüse. Beitr. von Ziegler XVIII 1895. — Erdheim, Zur Kenntnis der branchiogenen Organe des Menschen. Wiener klin. Wochenschr. 1901, 41. — Ders., Norm. u. path. Histologie der Gl. thyreoidea, parathyr. u. Hypophysis. Beitr. von Ziegler XXXIII 1903. — Ders., Schilddrüsenaplasie, Geschwülste des Duct. thyreogl., einige Kiemenderivate. Beitr. von Ziegler XXXV 1904. — Gegenbaur, Lehrbuch der Anatomie des Menschen. 7. Aufl. 1903. — Getzowa, Ueber die Gl. parathyreoidea, intrathyr. Zellhaufen und Reste des postbr. Körpers. Virchow's Arch. 1907, 188. — Gierke, Ueber Knochentumoren mit Schilddrüsenbau. Virchow's Arch. 170. 1902. — Gutknecht, Histologie der Struma. Virch. Arch. 1885, 99. — Hertwig, Lehrbuch der Entwicklungsgeschichte. 1906. — Hitzig, Beiträge zur Histologie und Histogenese der Struma. Arch. f. klin. Chir. Bd. 47. 1894. — Karakascheff, Path. Anatomie der Nebennieren. Beitr. von Ziegler XXXVI 1904. — Kocher, Zur klin. Beurteilung der bösartigen Geschwülste der Schilddrüse. Deutsche Zeitschr. f. Chir. Bd. 91. 1908. — Ders., Glykogenhaltige Strumen. Virch. Arch. 1899, 155. — Kraus und Kocher, Pathologie der Schilddrüse. Münch. med. Wochen-

schr. 1906, 1. Mai. (Bericht über 23. Kongress für innere Med.) — Langhans, Epitheliale Formen der mal. Struma. Virch. Arch. 1907, 189. — Marchand, Accessor. Nebennieren im Lig. lat. Virch. Arch. 1883, 92. — Ders., Carotisdrüse. Festschrift für Virchow. I. 1891. — Michaud, Histogenese der Struma nodosa. Virch. Arch. 1906, 186. — Petersen, Glandula parathyreoidea. Virch. Arch. 1903, 174. — Pick, Die Marchand'schen Nebennieren und ihre Neoplasmen. Arch. f. Gynäkol. 1901, 64. — Paltauf, Zur Kenntnis der Schilddrüsentumoren im Innern des Larynx. Beitr. von Ziegler XI 1892. — Schilling, Operativ geheiltes Nebennierenkystom. Münch. med. Wochenschr. 1906. S. 268. — Stöhr, Lehrbuch der Histologie. 10. Aufl. 1903. — Tiberti, Sekretionserscheinungen der Nebenniere. Beitr. von Ziegler XXXVI 1904. — Ulrich, Verlagerte u. accessor. Nebennieren. Beitr. von Ziegler XVIII 1895. — Verebély, Beitr. zur Pathologie der branchiogenen Epithelkörperchen. Virch. Arch. 187, 1907. — Wiget, Ueber Strumen mit Kautschuckcolloid. Virch. Arch. 185, 1906. — Wölfler, Ueber die Entwickelung und den Bau des Kropfes. Arch. f. klin. Chir. Bd. 29. 1883. — Ziegler, E., Lehrbuch der pathol. Anatomie. 11. Aufl. 1906. — Ziegler, V., Nebennierentumoren. In.-Diss. Freiburg 1895.

Erklärung der Abbildungen

auf Taf. XIV XV.

Taf. XIV.

Fig. 1. 80fache Vergrösserung.
Aus der Peripherie des Tumors. Kapsel mit normalem Strumagewebe; Septenwerk des Tumors senkrecht zur Kapsel angeordnet.

Fig. 2. 120fache Vergrösserung.
Aus den „dunkleren Partien". Septenwerk radiär auf ein Gefäss angeordnet. Zellgrenzen bei dieser Vergr. nicht zu unterscheiden; Kapillarlumina nicht zu sehen.

Fig. 3. 120fache Vergrösserung.
Aus den „helleren Partien". Zellkomplexe durch reichliches Zwischengewebe von einander getrennt. Zellgrenzen grösstenteils deutlich. Zahlreiche Hämorrhagien.

Taf. XV.

Fig. 1. 600fache Vergrösserung.
Aus den „dunkleren Feldern". Zellen mit deutlichen Zellgrenzen und gleichmässiger Granulierung; Zellgruppen getrennt durch kapillarartige Septen, grösstenteils mit deutlichem Lumen.

Fig. 2. 600fache Vergrösserung.
Aus den „helleren Feldern". Deutliche Bläschenbildung, Lumen z. T. leer (rechts oben) z. T. mit Colloid gefüllt.

1.

2.

3.

H. Laupp'sche Buchhandlung in Tübingen.

1.

2.

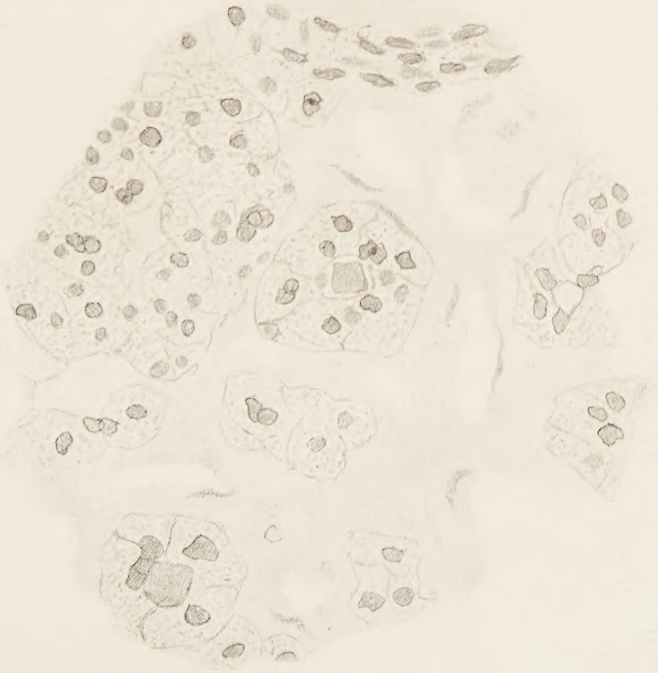

H. Laupp'sche Buchhandlung in Tübingen.

Lebenslauf.

Ich, Otto Mühlhaeuser, wurde geboren am 12. April 1885 zu Westhofen i. Elsass (Kreis Molsheim) als Sohn des prakt. Arztes Dr. med. et phil. Hermann Mühlhaeuser und seiner Frau Lony geb. Eckert. Ich besuchte das Gymnasium zu Heidelberg und erlangte an ihm das Reifezeugnis Herbst 1903. Darauf bezog ich die Universität Heidelberg bis zum Physicum Ostern 1906. Während des Sommersemesters 1906 studierte ich an der Universität Freiburg, von wo ich Herbst 1906 nach Heidelberg zurückkehrte. Hier bestand ich Dezember 1908 das Staatsexamen und legte dann das praktische Jahr in vorgeschriebener Weise ab.

Meinem verehrten Lehrer Herrn Geh. Hofrat Prof. Dr. Narath sage ich für die liebenswürdige Ueberlassung des Materials, sowie Herrn Privatdocenten Dr. Arnsperger für die freundliche Unterstützung bei meiner Arbeit meinen innigsten Dank.